

EKSPERIMENTINIAI TYRIMAI

Apoptozės tyrimas normalios odos audiniuose

Jūratė Grigaitienė, Irena Marčiukaitienė, Audra Blažienė, Anželika Chomičienė
Vilniaus universitetas

Raktažodžiai: apoptozė, diferenciacija, keratinocitai, TUNEL.

Santrauka. Darbo tikslas. Ištirti apoptozę normalioje žmogaus odoje atliekant skaičiavimus visuose epidermio sluoksniuose.

Metodika. TUNEL technika (angl. terminal deoxynucleotidyl transferase-mediated dUTP-X nick end labeling) ištirtas 15-kos sveikų žmonių normalios odos epidermis. Apoptozinės ląstelės vertintos epidermio germinatyviniame ir diferencijuotame lygmenyse bei raginiame sluoksnyje. Skaičiuotos tik ryškiai TUNEL teigiamos ląstelės, turinčios būdingų morfologinių DNR fragmentacijos požymių.

Rezultatai. Normalios odos gyvybingame epidermyje (be raginio) TUNEL teigiamų ląstelių koncentracija germinatyviniame lygmenyje 37,5 proc., diferencijuoto lygio grūdėtajame sluoksnyje – 41,7 proc.

Išvados. Tyrimas parodė, kad apoptozė vyksta visuose normalios odos epidermio sluoksniuose. Taigi apoptozė labai svarbi ląstelių atsinaujinimui, formuojantis epidermio struktūrai visuose jo lygmenyse.

Įvadas

Apoptozė, arba programuota ląstelės mirtis, yra fiziologinis genetiškai reguliuojamas ląstelių pašalinimo procesas, reikalingas audinių homeostazei palaikyti (1). Ji atsiranda genetiškai nuspręstu laiku žmogaus gyvenimo eigoje. Odoje, kaip ir kituose organuose, ląstelių proliferacijos, diferenciacijos ir mirties pusiausvyra koordinuojama taip, kad būtų užtikrintas normalus audinių vystymasis ir homeostazė. Šios pusiausvyros sutrikimas yra įvairių odos ligų, tarp jų ir vėžio priežastis. Programuota ląstelės mirtis yra aktyvus procesas, kurio metu pašalinamos perteklinės ir nenormalios epidermio ląstelės (2, 3).

Žmogaus odos ląstelės, mirštančios per apoptozę, buvo aprašytos įvairių uždegiminių odos ligų ir odos navikų atvejais (3). Ankstesniais tyrimais įrodyta apoptozės svarba ir normaliai epidermio homeostazei (4, 5). Epidermis, kaip atsinaujinanti sistema, gali būti suprantamas kaip visuma lygmenų, kurių kiekvienas turi savo ląstelių populiacijos kinetiką ir specifinę funkciją ląstelių proliferacijoje ir diferenciacijoje (3). Ankstesnių studijų duomenimis, normalioje odoje apoptozė vyksta epidermio grūdėtajame ir raginiame sluoksniuose (6–11), pamatiniame bei dygliuotajame sluoksniuose (12). Yra prieštaravimų apibrėžiant epi-

dermio galutinę diferenciaciją. Ar tai yra viena iš apoptozės pasireiškimo formų? Gal šie du procesai yra nepriklausomi vienas nuo kito? Šio tyrimo tikslas – nustatyti, kokia yra apoptozės funkcija epidermio keratinocitų diferenciacijoje.

Tyrimo medžiaga ir metodai

Odos preparato paruošimas

Ištirta 15-os asmenų (20–40 metų) sveika oda iš liemens srities. Visi tiriamieji buvo sveiki, nesiskundė jokiais sveikatos sutrikimais. Odos gabalėliai, kaip ir įprastiniam histologiniam tyrimui, buvo fiksuoti buferiniame formalino 4 proc. tirpale 4°C temperatūroje 24–48 val., įlieti parafine ir supjaustyti 4 µm storio pjūviais.

Šviesos mikroskopija

(Terminal desoxynucleotidyl-transferase mediated dUTP-X nick end labeling, TUNEL)

Apoptozines ląsteles tyrėme modifikuotu TUNEL metodu. Pjūviai deparafinuoti du kartus po 5 min. ksilole ir rehidruoti po 5 min. izopropanololyje 100 proc., etanolyje 96 proc., 75 proc. ir 50 proc. Tris kartus po 5 min. plauti fosfato buferiniu tirpalu. Po to pjūviai 60 min. inkubuoti TUNEL mišinyje (600 ml TUNEL

skiedžiamojo buferinio tirpalo, 300 ml žymimojo ir 10 ml fermentinio tirpalo 10-čiai pjūvių) termostate 42°C temperatūroje. Pasibaigus inkubaciniam laikotarpiui, pjūviai pakartotinai tris kartus plauti fosfato buferiniu tirpalu ir 15 min. kambario temperatūroje inkubuoti 200 ml ožkos serumu 10 proc. Tris kartus po 5 min. praplovus preparatus fosfato buferiniu tirpalu, pjūviai pakartotinai 30 min. 37°C temperatūroje inkubuoti mišinyje, susidedančiame iš 300 ml peroksidazės antikūno ir 600 ml jaučio serumo albumino 1 proc., praskiesto fosfato buferiniu tirpalu. Po inkubacijos preparatai pakartotinai tris kartus po 5 min. praplauti fosfato buferiniu tirpalu. Po to preparatai padengti DAB tirpalu (1000 ml buferio ir 20 ml chromogeno) kambario temperatūroje. Reakcijos įvykimo laikas standartizuotas 10 min. Nuplauti histologiniai preparatai nudažyti eozinu ir padengti dengiamuoju tirpalu mikroskopijai (*Entellan*[®]). Neigiamai kontrolei buvo naudoti preparatai, kurių neinkubavome terminaline dezoksinukleotidiltransferaze. Kiekvienai devynių pjūvių serijai kartu buvo paruoštas teigiamos kontrolės preparatas su pelės kiaušidės preparatu.

Pjūvių apoptozinių ląstelių įvertinimas įvairiuose epidermio sluoksniuose

Histologiniuose preparatuose šviesos mikroskopu buvo vertinami epidermio germinatyvinis ir diferencijuotasis lygmenys bei raginis sluoksnis. Normalios odos germinatyvinį lygmenį sudaro pamatinis ir virš jo esanti dygliuotojo sluoksnio pirmoji ląstelių eilė. Diferencijuotame lygmenyje suskaičiuotos visos virš germinatyvinio lygmens esančios TUNEL teigiamos dygliuotojo bei grūdėtojo sluoksnio ląstelės (be raginio sluoksnio). Kiekviename preparate įvertinta 1000 epidermio ląstelių iš 15–25 regėjimo laukų (padidinta 100 kartų). Raginiame sluoksnyje įvertintos visos

TUNEL teigiamos ląstelės, esančios virš suskaičiuotų 1000 ląstelių diferencijuotame lygmenyje. TUNEL teigiamos ląstelės rodė būdingus morfologinius DNR fragmentacijos požymius: ląstelės dydžio sumažėjimą, branduolio sutankėjimą ir nusidažymą tamsiai ruda spalva.


Rezultatai

TUNEL metodu ištyrėme 15-kos sveikų žmonių apoptozines ląsteles odos epidermyje. Sveikos odos epidermio gyvybinguose (be raginio) sluoksniuose 37,5 proc. visų TUNEL teigiamų ląstelių yra germinatyviniame (dažymosi indeksas 1,8) ir 41,7 proc. grūdėtajame diferencijuoto lygmens sluoksnyje (dažymosi indeksas 2,0). Tik 20,8 proc. visų TUNEL teigiamų ląstelių yra diferencijuoto lygmens dygliuotajame sluoksnyje (dažymosi indeksas 1,0). 1 pav. grafiškai pavaizduoti suminiai rezultatai. 2 pav. matyti TUNEL metodu nudažytos teigiamos ląstelės.

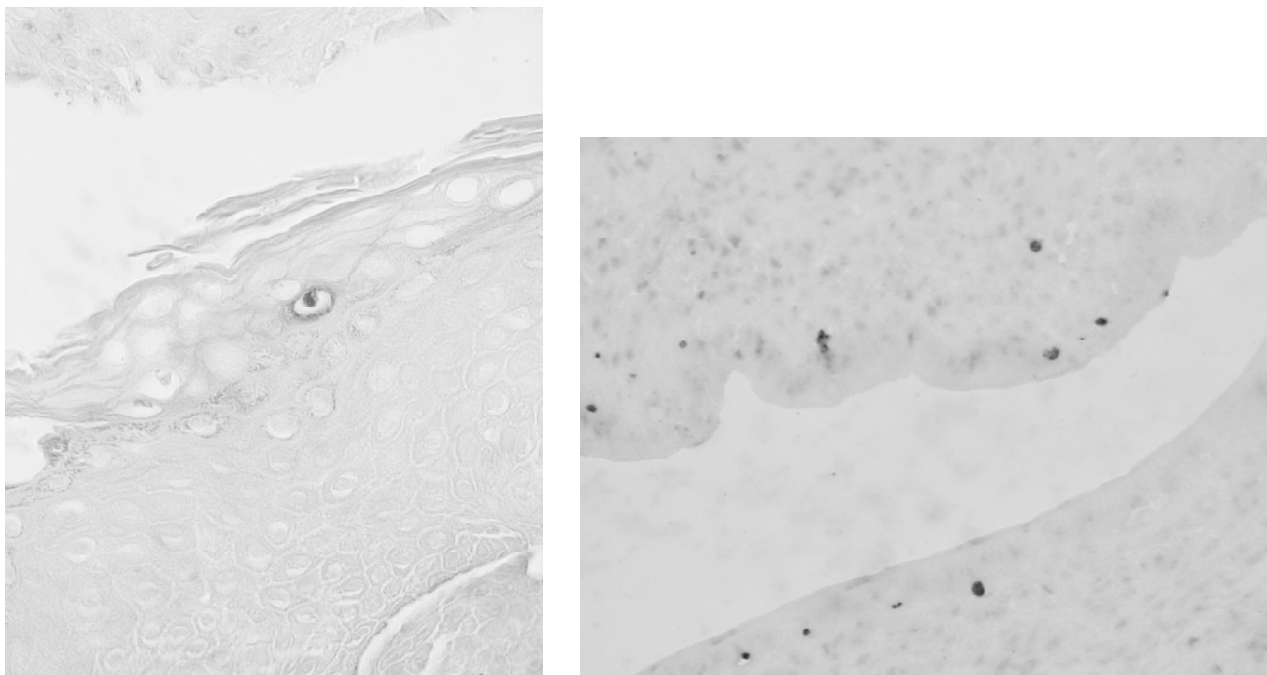
Rezultatų aptarimas

Daugelis autorių aprašė apoptozę vykstant normalios embriogenezės procesui ir vystantis organizmui, audiniams arba organams bei įvairių odos ligų patogenezėje (13–14), tačiau yra nedaug studijų, kurios tyrė apoptozę normalios odos homeostazėje.

Ištyrėme apoptozines ląsteles, vykdančias programuotą ląstelės mirtį žmogaus normalioje odoje. Kadangi vien šviesos mikroskopija sunku nustatyti apoptozines ląsteles, naudojome specialųjį dažymo būdą. Vykstant apoptozei, aktyvinama endonukleazė, kuri suskaido DNR į fragmentus, turinčius po 180–200 bp. Sutrūkinėjusi DNR būdinga apoptozei. Šiuo metu dažniausiai *in situ* atliekamas tyrimas yra TUNEL metodas – tai jautrus ir specifiškas tyrimas naudojant terminalinę dezoksinukleotidiltransferazę (TdT), kuri



1 pav. TUNEL teigiamų ląstelių išsidėstymas įvairiuose normalios odos epidermio lygmenyse (suminiai rezultatai)



2 pav. TUNEL teigiamos ląstelės (padidinta 100 kartų)

Kairiajame paveiksle: epidermyje matoma TUNEL teigiama ląstelė (jos branduolys nusidažęs tamsiai); dešiniajame (teigiama kontrolė): – pelės kiaušidžių preparate matomos dauginės TUNEL teigiamos ląstelės.

prijungia dUTP-biotiną prie suskilusios DNR fragmento 3' OH galo (15). Šiuo metodu nustatomos ląstelės vėlyvos apoptozės stadijos metu.

Iki šiol medicinos literatūroje paskelbti duomenys keleto studijų, kurių metu TUNEL teigiamų ląstelių išsidėstymas tirtas visuose normalios odos epidermio lygmenyse (16–17). Mes tyrėme TUNEL teigiamų ląstelių išsidėstymą germinatyviniame ir diferencijuotame lygmenyse bei raginiame sluoksnyje atskirai. Visuose lygmenyse nustatėme TUNEL teigiamų ląstelių, tačiau jų išsidėstymas epidermyje buvo skirtingas. Daugiausia TUNEL teigiamų ląstelių susitelkę apatiniam, t. y. germinatyviniame lygmenyje ir viršutiniame, grūdėtajame, diferencijuoto lygmens sluoksnyje.

Šio tyrimo metu mes radome mažą bendrąjį visų TUNEL teigiamų ląstelių skaičių epidermyje, kuris atitiko kitų tyrėjų analogiškus duomenis, kai normalioje odoje nustatytas nedidelis TUNEL teigiamų ląstelių skaičius (13, 18, 19). Panašius duomenis pateikė ir kitos mokslininkų grupės. Pavienės TUNEL teigiamos ląstelės aptiktos normalios odos epidermyje, tačiau didžiausias jų kiekis buvo rastas viršutiniuose epidermio sluoksniuose grūdėtajame ir raginiame (6, 9, 15, 20–22). Taigi šio tyrimo duomenys patvirtina išvadas tyrimų, kuriuos anksčiau yra atlikę tyrėjai, bei teikia papildomų įrodymų, kad apoptozė normalioje odoje vyksta dviejuose epidermio lygmenyse: apatiniam,

kuris apima germinatyvinių, ir viršutiniame, diferencijuoto lygmens grūdėtajame sluoksnyje. Apoptozinių ląstelių buvimas germinatyviniame lygmenyje gali būti paaikšintas timidinkinazės stoka besidiferencijuojančiose ląstelėse (23, 24). Manome, kad keratinocitų, esančių germinatyviniame lygmenyje, apoptozė, šalia apoptozės diferencijuotame epidermio lygmenyje yra vienas iš epidermio homeostazės reguliacinių mechanizmų.

Neaišku, ar TUNEL teigiamas ląsteles germinatyviniame epidermio lygmenyje galima būtų palyginti su TUNEL teigiamomis ląstelėmis grūdėtajame sluoksnyje prieš pat jų suragėjimą. Nenutrūkstamas keratinocitų proliferacijos aktyvumas turi būti reguliuojamas ląstelės programuota mirtimi, kad būtų palaikomas fiziologinis odos storis bei tankis. Be to, šią homeostazinę pusiausvyrą reguliuoja ir ląstelių diferenciacija, tačiau tikslus santykis tarp proliferacijos, diferenciacijos ir apoptozės odoje iki šiol neištirtas (25). Anksesnės studijos atskleidė, kad keratinocitų galutinė diferenciacija ir apoptozė turi panašumų, arba tai, kad galutinė diferenciacija yra tam tikra apoptozės forma (3). Be to, šie abu procesai rodo endonukleazės aktyvumą grūdėtajame sluoksnyje ir DNR fragmentaciją (26). Tačiau naujesni tyrimai parodė, kad galutinė diferenciacija ir apoptozė vyksta epidermyje nepriklausomai viena nuo kitos (7, 20, 25, 27). Dygliuotajame

sluoksnyje galutinė diferenciacija vyksta sinchroniškai visuose keratinocituose, o apoptozė vyksta tik atskirose ląstelėse (28). Kaspazė-14 yra svarbi galutinėje keratinocitų diferenciacijoje nedalyvaujant apoptozės mechanizmomams (29). S. Lippens su kolegomis aprašė ryškia kaspazės-14 baltymo ekspresiją diferencijuotuose normalios odos epidermio sluoksniuose. Šie tyrimai rodo, kad keratinocitai gali vykdyti galutinę diferenciaciją be žymaus apoptozės pasireiškimo (30). Tą patvirtina ir mūsų atlikto tyrimo duomenys, nes tik maža dalis visų grūdėtajame sluoksnyje esančių keratinocitų buvo TUNEL teigiami.

Naujos epidermio ląstelės atsiranda mitotinio dalijimosi būdu pagrindiniame sluoksnyje. Šio sluoksniu branduoliai nusidažė teigiamai. Tik tada, kai keratinocitai palieka pagrindinį ląstelių sluoksnį ir pereina į dygliuotąjį, jie negrįžtamai užprogramuojami galutinei diferenciacijai. Keratinocitai migruoja dygliuotuju sluoksniu į odos paviršių. Keratinocitų diferenciacijos pabaigoje susidaro bebranduoliai korneocitai, kurie yra atsakingi už apsauginę odos funkciją. Remdamiesi gautais tyrimo duomenimis, manome, kad ląstelių mirtis vyksta diferenciacijos būdu. Keratinocitai, kurie dėl tam tikrų priežasčių (pvz., atsakas į aplinkos sukeltą stresą, tokį kaip UV spinduliai) laiku nespėję pereiti į diferenciacijos programą, miršta apoptozės būdu. Apoptozė su ląstelių mirtimi galutinės diferenciacijos būdu turi kai kurių bendrųjų bruožų ir reguliacinių mechanizmų (30). Abu procesai pradžioje vyksta tuo pačiu būdu, kuris vėliau išsiskiria dėl funkcinės diferencijuotų ląstelių specifikacijos ir vėl susijungia galutinėje fazėje (3).

Naudojant TUNEL metodą, galima nustatyti apoptozę įvairiuose epidermio lygmenyse, o tai įrodo apoptozės dalyvavimą normalios odos homeostazėje. Šie duomenys suteikia daugiau žinių apie apoptozės reikšmę žmogaus ląstelių atsinaujinimo procese formuojant normalaus odos audinio struktūrą. Nepaisant to, kad per pastaruosius metus atrasta daugybė molekulinų ir ląstelinų mechanizmų, dalyvaujančių apoptozės procese, žinios apie apoptozę vis dar ribotos. Dar būtini apoptozės tyrimai, kurie būtų atliekami ne tik normalioje, bet ir įvairių ligų pažeistoje odoje. Papildomos žinios apie apoptozę bei šio proceso biocheminę ir fiziologinę kontrolę gali būti sėkmingai pritaikytos gydant odos ligas.

Išvados

1. Apoptozė vyksta visuose normalios odos epidermio lygmenyse.
2. TUNEL teigiamų ląstelių išsidėstymas epidermyje yra skirtingas. Daugiausia TUNEL teigiamų ląstelių susitelkę germinatyviniame lygmenyje ir grūdėtajame diferencijuoto lygmens sluoksnyje.

Tyrimo ribotumas

TUNEL metodas dėl savo nespecificškumo (klaidingai teigiamos reakcijos dėl autolizės, nekrozės, DNR replikacijos ar galutinės diferenciacijos), polinkio į artefaktus bei greitos aplinkinių ląstelių fagocitozės mokslinėje literatūroje vertinamas prieštaringai (31). Klaidingai teigiamas reakcijas gali sąlygoti ir tai, kad iki šiol nėra vieningo histologinių preparatų vertinimo metodo, todėl būtina vertinti kontrolinius dažymus.

Study of apoptosis in normal skin tissues

Jūratė Grigaitienė, Irena Marčiukaitienė, Audra Blažienė, Anželika Chomičienė

Vilnius University, Lithuania

Key words: apoptosis; differentiation; keratinocytes; TUNEL.

Summary. *The aim of the study* was to investigate the apoptosis in normal human skin by examination of all epidermal layers.

Material and methods. The normal skin epidermis of 15 healthy subjects was investigated by TUNEL (terminal deoxynucleotidyl transferase-mediated dUTP-X nick end labeling) technique. Apoptotic cells were evaluated in the germinative and differential compartments and stratum corneum. Only highly TUNEL-positive cells with typical morphological DNA fragmentation signs were calculated.

Results. In vital strata (except stratum corneum) of normal skin epidermis, 37.5% of all TUNEL-positive cells were observed in the germinative compartment and 41.7% in the granular layer of differential compartment.

Conclusions. The study showed that apoptosis occurs in all layers of normal skin epidermis. It demonstrates that apoptosis is highly important in the renewal of cells and formation of epidermal structure within all compartments.

Correspondence to J. Grigaitienė, Center of Dermatovenerology, Santariškių Clinics of Vilnius University Hospital, J. Kairiūkščio 2, 08411 Vilnius, Lithuania. E-mail: g_jurate@hotmail.com

Literatūra

1. Lesauskaitė V, Ivanovienė L. Programuota ląstelių mirtis: molekuliniai mechanizmai ir jų nustatymo metodai. (Programmed cell death: molecular mechanisms and detection.) *Medicina (Kaunas)* 2002;9:869-875.
2. Paus R, Rosenbach T, Czarnetzki BM. Patterns of cell death: the significance of apoptosis for dermatology. *Exp Dermatol* 1993;2:3-11.
3. Polakowska R, Haake AR. Apoptosis: the skin from a new perspective. *Cell Death Differ* 1994;1:19-31.
4. Raskin CA, Missouri SL. Apoptosis and cutaneous biology. *J Am Acad Dermatol* 1997;36:885-96.
5. Teraki Y, Shiohara T. Apoptosis and the skin. *Eur J Dermatol* 1999;9:413-26.
6. Bang B, Gniadecki R, Larsen JK, Baadsgaard O, Skov L. *In vivo* UVB irradiation induces clustering of Fas (CD95) on human epidermal cells. *Exp Dermatol* 2003;12:791-8.
7. Gandarillas A, Goldsmith LA, Gschmeissner S, Leigh IM, Watt FM. Evidence that apoptosis and terminal differentiation of epidermal keratinocytes are distinct processes. *Exp Dermatol* 1999;8:71-9.
8. Kawashima K, Doi H, Ito Y, Shibata MA, Yoshinaka R, Otsuki Y. Evaluation of cell death and proliferation in psoriatic epidermis. *J Dermatol Science* 2004;26:207-14.
9. Tamada Y, Takama H, Kitamura T, Yokochi K, Nitta Y, Ikeya T, et al. Identification of programmed cell death in normal human skin tissues by using specific labelling of fragmented DNA. *Br J Dermatol* 1994;131:521-4.
10. Wrone-Smith T, Bergstrom J, Quevedo ME, Reddy V, Gutierrez-Steil C, Nickoloff BJ. Differential expression of cell survival and cell cycle regulatory proteins in cutaneous squamoproliferative lesions. *J Dermatol Sci* 1999;19:53-67.
11. Yamamoto T, Nishioka K. Alteration of the expression of Bcl-2, Bcl-x, Bax, Fas, and Fas ligand in the involved skin of psoriasis vulgaris following topical anthralin therapy. *Skin Pharmacol Appl Skin Physiol* 2003;16:50-8.
12. Laporte M, Galand P, Fokan D, de Graef C, Heenen M. Apoptosis in established and healing psoriasis. *Dermatology* 2000;200:314-6.
13. Mori O, Hachisuka H, Kiyokawa C, Sasai Y. Apoptosis identified by DNA fragmentation in epidermal neoplasms. *J Dermatol* 1995;22:917-20.
14. O'Reilly LA, Strasser A. Apoptosis and autoimmune disease. *Inflamm Res* 1999;48:5-21.
15. Gavrieli Y, Sherman Y, Ben-Sasson SA. Identification of programmed cell death in situ via specific labeling of nuclear DNA fragmentation. *J Cell Biol* 1992;119:493-501.
16. Takahashi H, Aoki N, Nakamura S, Asano K, Ishida-Yamamoto A, Iizuka H. Cornified cell envelope formation is distinct from apoptosis in epidermal keratinocytes. *J Dermatol Science* 2000;23:161-9.
17. Weil M, Raff MC, Braga VM. Caspase activation in the terminal differentiation of human epidermal keratinocytes. *Curr Biol* 1999;9:361-4.
18. Bowen AR, Hanks AN, Murphy KJ, Florell SR, Grossman D. Proliferation, apoptosis, and survivin expression in keratinocytic neoplasms and hyperplasias. *Am J Dermatopathol* 2004;26:177-81.
19. Castelijns FA, Gerritsen MJ, van Erp PE, van de Kerkhof PC. Efficacy of calcipotriol ointment applied under hydrocolloid occlusion in psoriasis. *Dermatology* 2000;200:25-30.
20. Gandarillas A. Epidermal differentiation, apoptosis, and senescence: common pathways? *Exp Gerontol* 2000;35:53-62.
21. Raj D, Brash DE, Grossmann D. Keratinocyte apoptosis in epidermal development and disease. *J Invest Dermatol* 2006;126:243-57.
22. Wyllie AH. Apoptosis: cell death in tissue regulation. *J Pathol* 1987;153:313-6.
23. Heenen M, Laporte M, Noel JC, de Graef C. Methotrexate induces apoptotic cell death in human keratinocytes. *Arch Dermatol Res* 1998;290:240-5.
24. Schwarz A, Bhardwaj R, Aragane Y, Mahnke K, Riemann H, Metze D, et al. Ultraviolet-B-induced apoptosis of keratinocytes: evidence for partial involvement of TNF- α in the formation of sunburn cells. *J Invest Dermatol* 1995;104: 922-7.
25. Mitra RS, Wrone-Smith T, Simonian P, Foreman KE, Nunez G, Nickoloff BJ. Apoptosis in keratinocytes is not dependent on induction of differentiation. *Lab Invest* 1997;76:99-107.
26. McCall CA, Cohen JJ. Programmed cell death in terminally differentiating keratinocytes: role of endogenous endonuclease. *J Invest Dermatol* 1991;97:111-4.
27. Reefmann E, Limburg PC, Kallenberg CGM, Bijl M. Apoptosis in human skin: role in pathogenesis of various diseases and relevance for therapy. *Ann N Y Acad Sci* 2005;1051:52-63.
28. Kerr JFR, Wyllie AH, Currie AR. Apoptosis: a basic biological phenomenon with wide-ranging implications in tissue kinetics. *Brit J Cancer* 1972;26:239-57.
29. Eckhart L, Declercq W, Ban J, Rendl M, Lengauer B, Mayer C, et al. Terminal differentiation of human keratinocytes and stratum corneum formation is associated with caspase-14 activation. *J Invest Dermatol* 2000;115:1148-51.
30. Lippens S, Kockx M, Knaepen M, Mortier L, Polakowska R, Verheyen A, et al. Epidermal differentiation does not involve the pro-apoptotic executioner caspases, but is associated with caspase-14 induction and processing. *Cell Death Differ* 2000;7(12):1218-24.
31. Allen RT, Hunter WJ 3rd, Agrawal DK. Morphological and biochemical characterization and analysis of apoptosis. *J Pharmacol Toxicol Methods* 1997;37:215-28.

Straipsnis gautas 2006 05 18, priimtas 2007 01 16

Received 18 May 2006, accepted 16 January 2007